

DEMARCHE ANALYTIQUE D'UN CAS PROTHETIQUE COMPLEXE ET DECISION



H. BENYAHIA : Résident en Orthopédie Dento-faciale

S. BERRADA : Professeur de l'Enseignement Supérieur en Prothèse Adjointe

A. SEFRIQUI : Spécialiste en Prothèse Adjointe

A. ABDEDINE : Professeur de l'Enseignement Supérieur en Prothèse Adjointe

Faculté de Médecine Dentaire de Rabat

Résumé : En prothèse complexe, le plan de traitement et ses étapes doivent être organisés dans un ordre chronologique et prédéfinis par une maquette directrice.

Une réflexion approfondie du cas clinique permet de concevoir, à l'instar d'un architecte, le projet prothétique dans sa globalité, de guider et de coordonner les différentes étapes prothétiques, cliniques et de laboratoire, jusqu'au résultat final.

La présentation d'un cas clinique complexe décrit la démarche analytique entreprise lors de l'abord préprothétique.

Mots clés : Analyse occlusale – cires de diagnostic.

L'étude préprothétique peut se limiter à un examen clinique détaillé mais bien souvent, le clinicien devant la multiplicité des paramètres esthétiques, fonctionnels et occlusaux à gérer doit concrétiser sa démarche intellectuelle en réalisant après montage des modèles sur articulateur, une maquette directrice. Celle-ci préfigure la construction idéale par le biais de meulages, de set-up, de wax-up des dents résiduelles, ainsi que par le montage de dents artificielles restaurant les secteurs édentés^{1,4}.

Cette maquette de travail, véritable guide de réalisation, permet de concevoir le projet de reconstruction dans sa globalité, de guider et de coordonner les différentes étapes prothétiques. De plus, elle constitue un outil de communication qui permet d'éclairer le patient sur les thérapeutiques justifiées par un support matériel, de le motiver, d'avancer un devis et d'obtenir son consentement.

La démarche analytique et la décision thérapeutique matérialisée par des cires de diagnostic sont illustrées à travers un cas prothétique complexe.

Présentation du cas clinique

Il s'agit d'un patient de 48 ans, en bonne santé, représentant commercial, coopérant, venu consulter pour des douleurs aiguës en regard de la 38.

- **L'examen exobuccal** révèle une dimension verticale d'occlusion correcte selon une appréciation esthétique et phonétique, cependant le menton proéminent du patient marque son profil facial ([photo 1](#)). On note aussi un trajet de fermeture en baïonnette. Le patient ne présente aucune symptomatologie ni pathologie musculo-articulaire.
- **L'examen endobuccal** révèle un édentement maxillaire de Cl III modification 1 K.A avec absence de la 22 et 26, et un édentement mandibulaire de Cl II modification 1 K.A avec absence de la 35, 36, 37, 45,46 et 47 ([photo 2](#) et 3).

La 38 présentant une pulpite aiguë, est une dent isolée et terminale, avec une inclinaison mésiale importante. Le patient, peu motivé par une réhabilitation prothétique globale, ne désire qu'un traitement d'urgence. La conservation difficile de cette dent est justifiée dans un souci de calage.

Ceci nous a mené, face à l'importance des édentements, vers une réflexion pré-clinique globale. C'est bien là, l'intérêt de cette étape pré-prothétique visant à aboutir à une maquette de travail, motivant le patient et obtenant son accord pour une réhabilitation globale de la cavité buccale.

Le bilan dentaire indique quelques soins conservateurs au maxillaire et à la mandibule.

- **L'examen de l'occlusion** du patient en intercuspitation maximale se révèle pathogène, avec une abrasion de 11, 21, 32, 31,41 et 42, une occlusion inversée au niveau 21, 23/31, 32,33 et des édentements postérieurs étendus.

Il est nécessaire à ce propos de distinguer les fonctions occlusales de centrage, de calage et de guidage ⁶.

- **Le centrage** qui concerne la situation spatiale de la position mandibulaire en OIM, doit être jugée dans les trois sens : transversal, sagittal et vertical.

Un centrage strict est noté, chez le patient, dans le plan frontal, malgré la non coïncidence des points inter-incisifs, et ceci est confirmé en position de repos ([photo 4](#)) et de relation centrée, ORC ([photo 5](#)).

On note également une antéposition de la mandibule par rapport à l'occlusion de relation centrée de plus de 2 mm, consécutive à la perte de calage et à la prématurité en RC de 23/33.

Ce proglissement mandibulaire explique la proéminence mentonnière, et la fermeture en baïonnette est due à cette prématurité entre canines.

Dans le sens vertical, la dimension verticale d'occlusion est correcte.

- **Le calage** assuré par les secteurs latéraux est déficient, du fait de l'importance des édentements postérieurs mandibulaires et de l'égression des dents antagonistes ([photos 6 et 7](#)).
- **Le guidage**, insuffisant en propulsion et en latéralité, révèle des interférences non travaillantes, consécutives aux migrations dentaires.

Tous ces éléments sont des facteurs prédisposant de troubles neuro-musculo-articulaires ; le patient doit être prévenu de ces anomalies et de l'intérêt d'une réhabilitation occlusale préventive et précoce ^{6,7}.

- **L'examen radiologique**, appuyé par l'examen parodontal révèle une alvéolyse horizontale modérée hormis en regard de la 15 où l'on note une lésion endoparodontale ([photo 8](#)).

Analyse occlusale

C'est une méthode d'examen des modèles permettant de prévoir les moyens de l'équilibration et d'en contrôler les étapes ⁵.

Outre un articulateur semi-adaptable, elle nécessite divers matériels ^{2,6} :

- les moulages du patient, réalisés en plâtre dur,
- le moulage mandibulaire préparé avec des secteurs cuspidés amovibles montés sur tiges de repositionnement, conformément à la technique d'analyse occlusale de Fillastre ([photo 9](#)),
- le moulage maxillaire, présentant une double base engrenée qui permet de contrôler la reproductibilité des enregistrements en relation centrée,
- des supports, jig de Lucia et cire de centrée, permettant d'enregistrer la position de relation centrée du patient, et de monter les modèles sur un articulateur semi-adaptable ([photo 10](#)).

Les moulages sont observés en RC, puis en OIM.

Il s'agira à ce stade d'évaluer, pour ces positions d'une part, les contacts dentaires sur les moulages et d'autre part la différence de dimension verticale entre ces deux positions de référence ⁶.

▪ Evaluation de la Dimension Verticale en Relation Centrée (DVRC) :

Les moulages ont été transférés sur l'articulateur en RC au moyen d'une cire de centrée, en prenant la précaution de rehausser la tige incisive de l'équivalent de l'épaisseur de la cire, soit de 5 mm.

La DVRC est évaluée après retrait de la cire de centrée, par lecture directe de la graduation sur la tige incisive.

La tige doit être en appui sur la table incisive lors du premier contact occlusal apparaissant sur le chemin de fermeture de l'articulateur, et on note la graduation de la DVRC en valeur algébrique.

Le contact prématuré au niveau de 23/33 est responsable de l'inocclusion complète des secteurs antérieurs et cuspidés ([photo 11](#)). La tige incisive objective quatre graduations au dessus de la ligne 0, matérialisant la hauteur de la dimension verticale en RC à : DVRC = +4.

- **Evaluation de la Dimension Verticale d'Engrènement ou d'Intercuspidie Maximale (DVE):**

Les moulages étant en OIM en libérant les mouvements condyliens par ouverture des vis de propulsion ⁶, on laisse tomber la tige incisive au contact du plateau et on note la graduation correspondante à la DVE en valeur algébrique. Elle correspond à deux graduations de la tige incisive au dessous de 0 : $DVE = -2$ ([photo 12](#)).

La DVE est plus basse de 6 graduations par rapport à la DVRC.

La différence entre DVRC et DVE représente la quantité de dimension verticale qu'il faudrait perdre au cours de l'équilibration ^{5,6}.

- **Analyse du guide antérieur selon la technique de Fillastre (DVA : dimension verticale au premier contact antérieur)**

Elle se fait en retirant les secteurs cuspidés du moulage mandibulaire, la tige incisive est libérée et on note la graduation de celle ci à la dimension verticale du premier contact antérieur en relation centrée. Le premier contact prématuré reste celui de 23/33, et de ce fait $DVA = DVRC = +4$ ([photo 13](#)).

La faible béance antérieure, laisse déduire que la soustraction de 6 graduations de la tige incisive, suffirait à avoir un recouvrement suffisant nécessaire à un guidage fonctionnel ^{5,6}.

Le projet prothétique

C'est une simulation de l'éventuelle équilibration à réaliser ultérieurement en bouche. Elle fait appel à des techniques soustractives (meulages sélectifs) ou additives (montage directeur en PAP, wax-up en PF, set-up en ODF...) ^{4,6}.

- **Set-up**

Un set-up a été réalisé au niveau mandibulaire afin d'harmoniser le secteur incisivo-canin inférieur ([photo 14](#)) et redresser l'axe de la 38 ([photo 16](#)). Ce set-up va préfigurer une orthodontie mineure dont la faisabilité a été mûrement étudiée en collaboration avec l'orthodontiste.

A ce stade, on peut déjà noter des contacts occlusaux antérieurs rétablis en ORC par meulage sélectif ([photo 15](#)) et une harmonie de l'arcade inférieure ([photo 16](#)).

Cependant, le plan d'occlusion reste perturbé, empêchant toute restauration des édentements mandibulaires, d'où la nécessité de déterminer et de fixer un plan d'occlusion correct ^{4,7}.

▪ Détermination du plan d'occlusion

Plusieurs techniques de détermination sont rapportées dans la littérature, notre choix s'est porté à la technique du drapeau de Wadsworth, fondée sur la théorie de la sphère, qui individualise le rayon de courbure, en choisissant la distance séparant le dentalé du condyle^{3,8}.

Le défaut de calage est directement évalué ; le plan d'occlusion est fortement perturbé du fait de l'égression des dents supérieures. La courbe occlusale déterminée est tracée sur les faces vestibulaires des dents maxillaires objectivant les réductions occlusales nécessaires au niveau de ces secteurs latéraux ([photo 17](#)).

▪ Montage directeur

Un montage directeur au niveau des édentements mandibulaires est réalisé en respectant les règles de montage en PAP, après réduction des dents antagonistes selon la courbe occlusale prédéfinie ([photos 18](#) et [19](#)).

▪ Wax-up

Les réductions dentaires importantes nécessiteront des restaurations prothétiques fixées, matérialisées au niveau de cette maquette de travail par des wax-up, en respectant jalousement la courbe occlusale.

Ces wax-up sont en fait d'un grand intérêt, car ils permettent de rechercher l'harmonie optimale entre les différents éléments dentaires, de gérer l'espace de l'édentement en regard de 22 et 26, et plus encore de prévoir les élongations coronaires à programmer afin d'obtenir un alignement esthétique des collets gingivaux au niveau de 14 et 23 ([photo 20](#) et [21](#)).

Les wax-up sont construits dans un schéma occlusal de fonction canine du fait que les canines ont une bonne valeur parodontale.

Conclusion

Au terme de l'analyse occlusale et de l'équilibration, on obtient le rétablissement d'un engrenement dentaire à la bonne dimension verticale, et une harmonie des arcades sur des moulages montés en RC sur l'articulateur ([photos 22](#) et [23](#)).

On conclura par une citation d'Orthlieb : "*Plus on passe de temps à la réflexion pré-clinique, moins on subit de pertes de temps et d'échecs cliniques. Réaliser une grande restauration sans plan de traitement raisonné, au sens complet du terme, est comme naviguer sans carte ou boussole; pour de grandes distances, on risque fort de ne pas arriver à bon port*"⁷.

BIBLIOGRAPHIE:

1- Bezzina S., Orthlieb JD., Laurent M., Giraudeau A.

Application clinique d'un plan de traitement prothétique rationnel.

Inf. Dent., 2001, n°23,p :1715-25.

2- Dupas P-H.

L'occlusion en prothèse conjointe.

Editions CdP, Paris, 1999.

3- Louis JP., Neigert M., Babel L.

Détermination et réalisation du plan occlusal en prothèse adjointe partielle.

L.Q.O.S., 1984, 9, p : 101-108.

4- Margerit J., Joullié K., Nublat C., Vieville F.

Le montage directeur : matérialisation des différents paramètres occlusaux en PAP.

Strat. Therap., 2002, vol 2, n°1, p 41-51

5- Marguelles-Bonnet, Yung JP.

Pratique de l'analyse occlusale et de l'équilibration.

Editions CdP, Paris, 1984.

6- Orthlieb JD., Brocard D., Schittly J., Maniere-Ezvan A.

Occlusodontie pratique.

Editions CdP, Paris, 2000.

7- Orthlieb JD., Bezzina s.

Le plan de traitement et les 8 critères occlusaux de reconstruction (OCTA).

Synerg. Proth., 2001, vol 3, n°2, p : 87-96.

8- Tirlet G., Robert C., Baréty J.

Restauration d'une courbe occlusale : la technique du drapeau.




Real. Clin., 1993, vol 4, n°2, p : 199-210.




9- Turlay C.



Situations occlusales préprothétiques : pourquoi et comment intervenir ?




Cah. Prothèse., 2000, n°112, p : 7-23.




Remerciements au Pr Fatima Zaoui et au Dr Faouzi Azeroual du service d'Orthopédie Dento-faciale pour leur collaboration.




		
<p>Photo 1: menton proéminent lié au proglissement mandibulaire.</p>	<p>Photo 2: état initial : OIM pathogène avec non-coïncidence des milieux inter-incisifs.</p>	<p>Photo 3: moulages maxillaire et mandibulaire</p>

		
<p>Photo 4: position de repos: les milieux incisifs ne coïncident pas non plus.</p>	<p>Photo 5: position de RC: contact prématuré entre 23 et 33.</p>	<p>Photo 6: modèles en OIM, côté droit: défaut de calage et égressions dentaires.</p>

	
<p>Photo 7: modèles en OIM, côté gauche.</p>	<p>Photo 8: radiographie objectivant l'inclinaison de la 38, dent isolée et terminale</p>

		
<p>Photo 9: modèle mandibulaire démontable avec secteurs cuspidés amovibles.</p>	<p>Photo 10: montage des modèles sur articulateur en RC au moyen du jig de Lucia et cire de centrée.</p>	<p>Photo11 : premier contact prématuré entre 23 et 33. DVRC = +4.</p>

		
<p><u>Photo12</u> : moulages en OIM, DVE = -2.</p>	<p><u>Photo 13</u>: retrait des secteurs cuspidés; DVA = DVRC + 4.</p>	<p><u>photo 14</u>: guide antérieur établi à la bonne DV par le set-up mandibulaire et par des meulages minimes. Les meulages sont encadrés au crayon pour la reproduction en bouche.</p>

		
<p><u>photo 15</u> : guide antérieur établi à la bonne DV par le set-up mandibulaire et par des meulages minimes. Les meulages sont encadrés au crayon pour la reproduction en bouche.</p>	<p><u>Photo 16</u>: remise des secteurs latéraux : set-up du côté gauche, 38 redressée.</p>	<p><u>Photo 17</u> : détermination du plan d'occlusion selon Wadsworth et tracé de la courbe sagittale.</p>



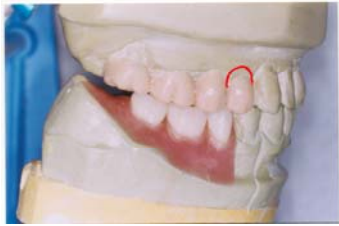
		
<p><u>Photos 18</u>: montage directeur mandibulaire respectant la courbe occlusale tracée</p>	<p><u>photo19</u>: montage directeur mandibulaire respectant la courbe occlusale tracée</p>	<p><u>Photos 20</u>: wax up maxillaire ; nécessité d'une elongation coronaire en regard de 14 et 23.</p>

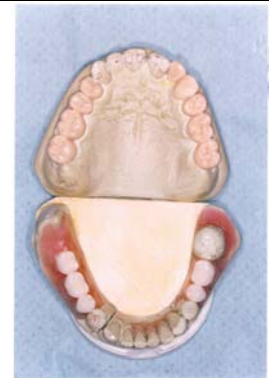
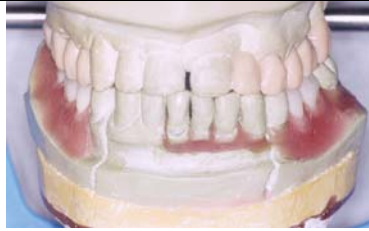
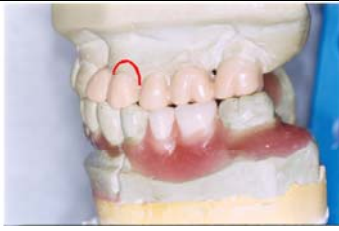photo2 1 : wax up maxillaire ;
nécessité d'une élongation
coronaire en regard de 14 et
23.

Photos 22 et **23** : résultat final : engrènement correct des
modèles à la bonne dimension verticale et harmonie des
arcades.