

# LES INLAYS-ONLAYS EN COMPOSITE : DE LA PREPARATION AU COLLAGE

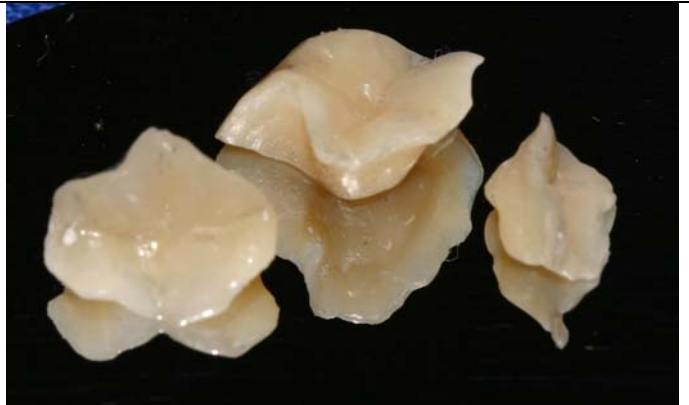## COMPOSITE INLAYS-ONLAYS BY INDIRECT TECHNIQUE: FROM THE PREPARATION TO THE BONDING

**Dr A. ZAGHBA** : Service de la  
Prothèse Conjointe

**Pr A. YAMANI** : Service de la Prothèse  
Conjointe

**Pr J. EL BERNOUSSI** : Service de  
la Prothèse Conjointe

**CCTD, CHU IBN SINA, Rabat**



### **Résumé :**

Conçus pour pallier aux inconvénients des restaurations postérieures en composites, les inlays onlays composites offrent un meilleur contrôle de la polymérisation et donc une plus grande garantie d'adaptation au niveau des bords, un meilleur contrôle de l'anatomie occlusale et proximale. La préparation des cavités doit répondre à des critères précis (mise de dépouille plus importante, taille régulière arrondie, limite périphérique à angle droit entre la cavité et les pans cuspidiens). Les étapes de laboratoire sont aussi importantes que les étapes cliniques et influencent directement le résultat final. Le collage nécessite un champ opératoire extrêmement étanche et le protocole de collage doit être parfaitement respecté.

**Mots clés :** Les inlays-onlays ; composites de laboratoire; collage.

### **Introduction**

Les patients sont de plus en plus demandeurs de restaurations esthétiques. Bien qu'elles ne soient pas parfaitement visibles, les cavités postérieures n'échappent pas à cette exigence.

Les inlays-onlays en composites offrent un double avantage :

- la performance des nouvelles générations de composites microhybrides à haute densité de charges qui ont d'indéniables qualités comme l'excellente adaptation marginale périphérique, une rétraction quasi nulle durant la polymérisation, une résistance à l'abrasion évitant une usure prématurée, ainsi qu'un module d'élasticité presque idéal (7)

- la réalisation des restaurations sur modèle qui permet le modelage au laboratoire de la morphologie occlusale et proximale et l'obtention d'un joint collé, plus étanche car le retrait de polymérisation ne s'exerce que sur le composite de collage et non pas sur la totalité de la restauration (3).

### **Indications des inlays-onlays composites**

La technique indirecte implique la fabrication de l'inlay au laboratoire de prothèse après prise d'empreinte de la cavité (4). Elle est indiquée dans la réhabilitation d'arcades face à des restaurations en série ou en présence de recouvrements occlusaux étendus. L'approche indirecte est plus appropriée afin d'obtenir un meilleur contrôle de l'anatomie occlusale et de la fonction (9).

Les inlays-onlays composites trouvent leurs indications dans:

- les restaurations de préparations peu mutilantes dont l'isthme ne dépasse pas le tiers de la distance entre les cuspidés vestibulaires et linguales ;
- Le remplacement d'une restauration directe en résine composite qui, après une certaine période, doit être recommencée à cause d'une fracture, d'une usure excessive ou d'une reprise de caries ;
- le remplacement des restaurations métalliques pour des raisons esthétiques sans nécessité de recouvrement de la face occlusale.

### **Contre-indications des inlays-onlays composites**

Les inlays-onlays composites sont contre-indiqués dans les cas suivants :

- Grosses cavités dont les extensions dépassent le collet anatomique et où l'émail n'est plus présent ;
- Une couronne clinique trop courte qui empêche une taille de 1,5mm minimum ;
- Une limite sous gingivale difficilement accessible ;
- bruxisme important (8).

### **Réalisation clinique et étapes de laboratoire**

#### **La prise de teinte**

La prise de la teinte doit être effectuée en début de séance avant la mise en place de la digue, pour éviter la déshydratation de la dent et une modification de la teinte (aspect blanchâtre).

La dent doit être humide pendant la séance de prise de couleur

### La préparation

Les préparations pour inlays-onlays composites doivent répondre à des critères précis, pour éviter, sous l'impact des sollicitations mécaniques, un clivage du composite aboutissant à une fracture :

- la préparation dentaire doit être de dépouille ( $10^\circ$ ). Les contre dépouilles internes peuvent être comblées préalablement, par une base (CVIMAR ou composite fluide) ;
- les contours internes doivent être arrondis pour obtenir une meilleure répartition des contraintes
- les limites occlusales doivent être précises, sans biseau ni quart de rond ; quant aux limites cervicales, elles resteront juxta ou supra-gingivales ;
- la profondeur de la cavité doit être au moins de 2 mm pour une bonne résistance du matériau ;
- les points d'impact occlusaux devront se trouver à distance du joint dent-matériau. Les contraintes fonctionnelles sur les parois restantes doivent être minimales sinon ces dernières seront recouvertes. Les surplombs ne doivent pas être supérieurs à 1mm (2) ([fig 1 et 2](#)).

### La protection pulpaire

Une des caractéristiques de la technique indirecte est le délai de réalisation qui augmente la durée du traitement. Pour cette raison, la protection des tissus dentino-pulpaire prend une forme particulière : l'hybridation dentinaire après la fin des préparations et avant de prendre l'empreinte répond à cet impératif. Cette étape a pour but de créer une couche hybride au niveau de la surface dentinaire par interpénétration entre l'adhésif et le collagène, assurant un scellement des tubuli pour préserver le parenchyme pulpaire et minimiser les sensibilités post-opératoires ([fig 3](#)).

Le protocole consiste en :

- un mordantage de l'ensemble de la cavité avec de l'acide orthophosphorique à 37% pendant 15 secondes ;
- un rinçage de 30 secondes pour préparer la surface qui doit ensuite rester légèrement humide ; l'application d'un adhésif amélo-dentinaire, à imprégner pendant plusieurs secondes, puis à étaler par un jet d'air doux ;
- une photopolymérisation de l'adhésif.

Aujourd'hui, un adhésif auto mordant peut avantageusement être utilisé lors de cette étape pour simplifier la procédure opératoire.

Une protection dentinaire peut également être obtenue par la mise en place, au fond de la cavité, d'un CVIMAR d'une épaisseur de 1 mm au moins (3).

#### La prise d'empreinte

Réalisée à l'aide d'une technique double mélange (la wash technique étant contre indiquée), la prise d'empreinte se fera sur l'arcade complète pour permettre un réglage correct de l'occlusion. Une empreinte partielle même avec mordure provoque des déformations importantes préjudiciables à la qualité de la prothèse (6) ([fig 4](#)).

#### La temporisation

La temporisation des restaurations par technique indirecte est une étape délicate. Elle doit être aussi brève que possible. Les résines provisoires conventionnelles peuvent être utilisées mais beaucoup de praticiens préfèrent l'utilisation de résine souple photo-polymérisable à modeler puis à sceller dans la cavité, lorsque celle-ci offre une rétention suffisante.

Pour les petites cavités, le comblement peut se faire avec un ciment provisoire non eugénolé qui s'enlève facilement à la fraise ou aux ultrasons.

Enfin on peut fabriquer un inlay-onlay provisoire en résine réalisé par auto-moulage(6).

#### Etapas de laboratoires

##### Modèle de travail

Les empreintes fournies peuvent être prises, soit avec des polyéthers, des vinyls polysiloxane, ou des hydrocolloïde réversibles, ces derniers demandant une coulée immédiate du plâtre pour conserver toute la stabilité dimensionnelle

([fig 5](#)).

Ce maître modèle, après prise du plâtre, sera fractionné avec un disque fin pour diminuer les risques de déplacement, et donc de détérioration de la valeur des contacts interproximaux.

Par précaution, un second modèle en plâtre est réalisé ([fig 6](#)), il ne sera pas fractionné et restera donc vierge de toute déformation parasite.

Les limites de la préparation sont soulignées avec un crayon de cire rouge et fixées avec un spray de colle ultra fine séchée avec un jet d'air. Le liquide isolant est appliqué en fine pellicule sur la préparation, mais aussi sur les dents antagonistes et adjacentes ([fig 7](#)). Le montage ne peut être commencé qu'une fois le séparateur séché à l'air libre (7).

##### Le montage du composite

Comme pour la céramique, se pose le problème du traitement esthétique du plancher pulpaire. Si cette cavité est de couleur saturée, un réducteur de luminosité opaque (VRO) est utilisé en fond de cavité. Ce dernier viendra atténuer l'influence des colorations sous-

jacentes. Par contre, si le plancher pulpaire est dépourvu de toute coloration parasite, une pellicule périphérique de transparent est déposée pour faire circuler la lumière et non la capter.

Par la suite, seront positionnées des masses colorantes internes, suivies de masses composites cervicales. De ces strates dépendra la saturation générale de l'inlay.

Le composite est positionné par couches ne dépassant pas 1mm d'épaisseur ([fig 8](#)) et nécessitant 3 min ([fig 9](#)) de polymérisation pour chacune d'elles. Ceci va permettre au matériau de conserver toutes ses caractéristiques physiques et mécaniques ainsi qu'une stabilité optimale dans le temps.

La couche finale du composite sera réalisée avec les composites incisaux Opalescents capables de transmettre une fluorescence naturelle et sera responsable d'une transmission optimale de la lumière.

#### La sculpture du composite

La sculpture et le réglage occlusal ne peuvent commencer qu'après 12 min de polymérisation finale ([fig 10](#)).

Les sillons seront travaillés, ils s'évasent rapidement en dépression d'évacuation et mettent ainsi en évidence les crêtes occlusales de chaque cuspide. Le réglage de l'occlusion est effectué.

Après, un polissage mécanique est réalisé et les colorants de maquillage seront appliqués pour apporter à l'inlay brillance et protection.

Le travail de laboratoire ainsi terminé, l'inlay composite sera livré au cabinet dentaire pour être essayé puis collé (7) ([fig 11](#)).

#### **Collage de la pièce prothétique**

Il est habituellement recommandé d'assembler les inlays en composite par collage. La séance de collage peut s'avérer longue et fastidieuse, essentiellement parce que les procédures de collage nécessitent la mise en place d'un champ opératoire et que l'élimination des excès du matériau de collage est souvent difficile. C'est essentiellement pour remédier à ces deux inconvénients qu'a été proposé le scellement des inlays-onlays composites (2).

Dans cet article nous n'allons décrire que la technique du collage par résine composite.

#### Désobturation de la dent

L'obturation provisoire est déposée, et la cavité est nettoyée à l'aide d'un excavateur, d'une sonde, d'un insert ultrasonore suivi d'un spray aéropolisseur (3).

#### Mise en place du champ opératoire

La mise en place de la digue est obligatoire, elle permet de refouler correctement la gencive marginale au moment du collage et d'éviter la contamination salivaire et hémorragique de la cavité (5).

#### Ajustage de l'inlay

L'inlay est essayé dans la préparation et son insertion complète est contrôlée (fig 12). Les bords proximaux de la restauration seront finis après collage ainsi que le réglage de l'occlusion (5). L'intrados de l'inlay est préalablement sablé à l'oxyde d'aluminium 50 microns et mordancé à l'acide fluorhydrique (10%). Après rinçage et dégraissage la silanisation est réalisée au pinceau (6) (fig 13).

#### Le collage

Après séchage du silane, une couche de résine de liaison est déposée, l'inlay est mis de côté à l'abri de la lumière (fig 14). Cette résine de liaison n'est pas encore polymérisée car elle créerait une éventuelle surépaisseur préjudiciable à l'enfoncement complet de la pièce prothétique. Les structures dentaires sont traitées de façon habituelle. Le mordantage amélo-dentinaire permet de préparer les tissus dentaires à l'obtention de la couche hybride (fig 15). Il sera suivi d'un rinçage d'une durée au moins égale à son temps d'application.

La mise en place de l'adhésif amélo-dentinaire se fera, selon les produits utilisés en respectant scrupuleusement les indications du fabricant (1).

Comme pour l'intrados de l'inlay, la résine de liaison placée sur la dent n'est pas polymérisée (fig 16). Le composite de collage dual est injecté dans la cavité et l'inlay est mis en place (fig 17).

Une première insolation de quelques secondes permet de stabiliser l'inlay et de figer la colle (fig 18). Les gros excès sont supprimés. Nous complétons ensuite la photopolymérisation sur toutes les faces de la dent.

A ce stade, la digue est déposée, et l'occlusion est contrôlée. Les finitions seront réalisées de manière habituelle à l'aide de fraises diamantées puis de pointes siliconées et de pâte à polir (fig 19).

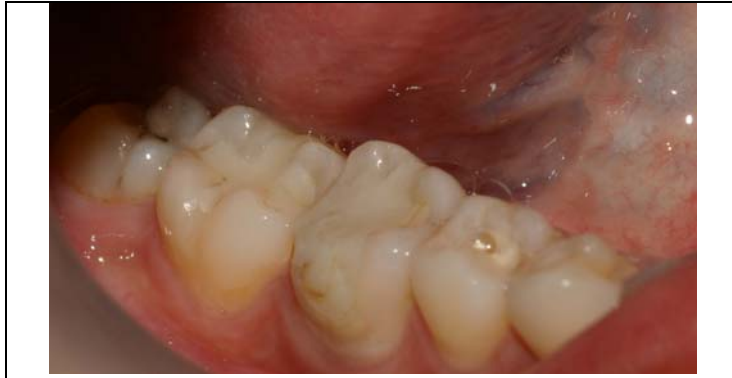### **Conclusion**

Certes, la décision de recourir à des inlays composites indirects comme moyen de restauration esthétique des dents postérieures présente plusieurs avantages, cependant, l'inconvénient majeur de cette technique par rapport à la méthode directe réside dans le fait que le délabrement tissulaire est beaucoup plus important en raison de la mise de dépouille

des boîtes proximales. Aussi faut-il préciser que le coût de revient reste plus élevé. Quant au comportement de ces inlays composites sera le même sinon meilleur, que celui des composites directs, pour ce type de restauration.

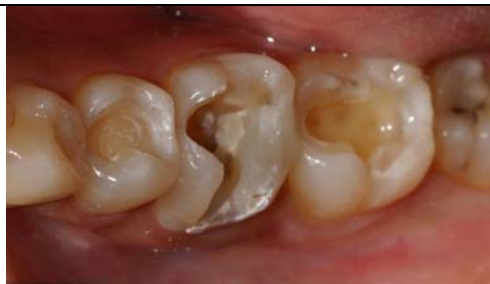## Bibliographie

1. **Becker M, Bouter D** ; Restauration esthétique postérieure par inlay composite ; *Information dentaire n°43, 1995*
2. **Besnault C, Coudray L, Attal JP**; Inlays composite scellés au ciment verre ionomère modifié par addition de résine ; *Information dentaire, 85(42), 2003*
3. **Decup F , Pourreau F , Sebrien A** ; Restauration postérieure esthétique : technique directe versus indirecte ? *Réalités cliniques vol. 14, n° 4, 2003*
4. **Dietschi D, Spreafico R** ; Restaurations esthétiques collées : composites et céramiques dans les traitements esthétiques des dents postérieures ; *Paris : quintessence, 1997*
5. **Garber D, Goldstein R** ; Inlays et onlays en céramique et en composite. Restaurations postérieures esthétiques ; *Paris : CDP, 1995*
6. **Loir C** ; Les inlays /onlays composites collés au cabinet dentaire ; *Information dentaire, n°11, 1998*
7. **Olivier D** ; Analyse comparative, inlays céramique, inlays composite ; *Information dentaire n° 42 du 4 décembre 1997*
8. **Sarfati E, Harter JC, Radiguet J** ; Etude comparative des restaurations postérieures cosmétiques. Critères de choix entre composite postérieur, inlay composite et inlay céramique ; *Revue odonto stomatologique, volume 5, n°24, 1995*
9. **Spreafico R, Dietschi D** ; Concepts et matériaux modernes pour le traitement conservateur des dents postérieures en technique adhésive ; *Réalités cliniques , vol 9, n°3, 1998*

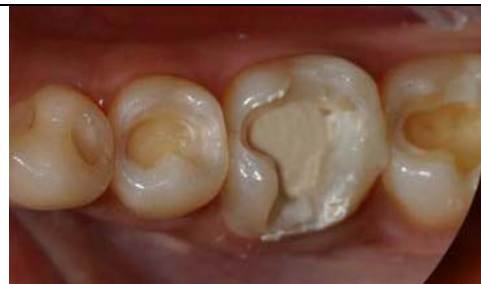

[Figure 1](#) : Cas initial

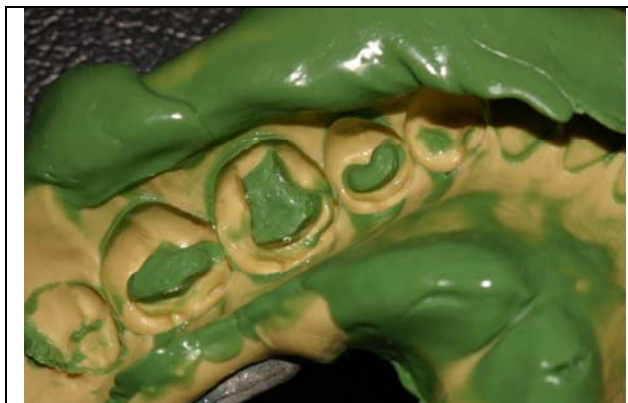- restauration au composite au niveau de la 46 et 47
- restauration aux verres ionomères au niveau de la 35



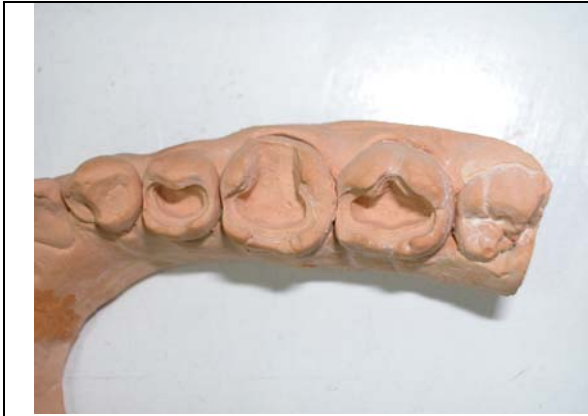[Figure 2](#) : taille des cavités pour inlays



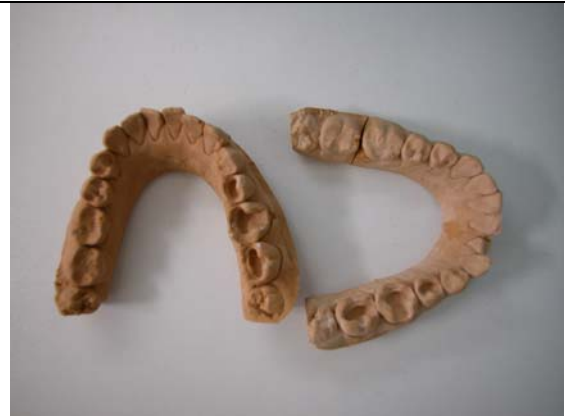[Figure 3](#) : mise en place d'un fond de cavité en verres ionomères



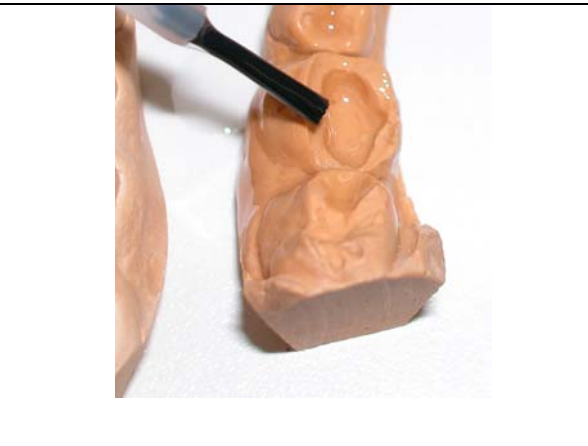[Figure 4](#) : Empreinte en double mélange



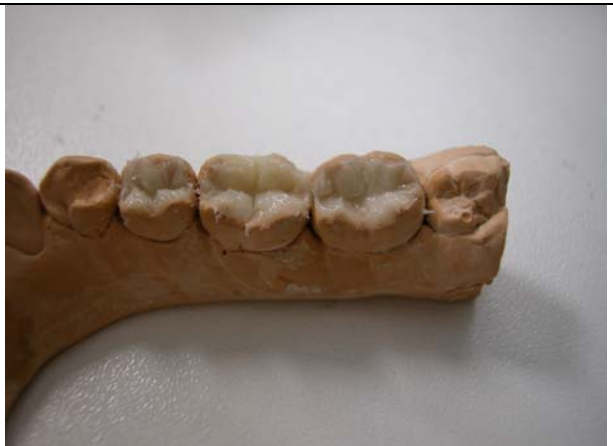[Figure 5](#) : coulée du modèle



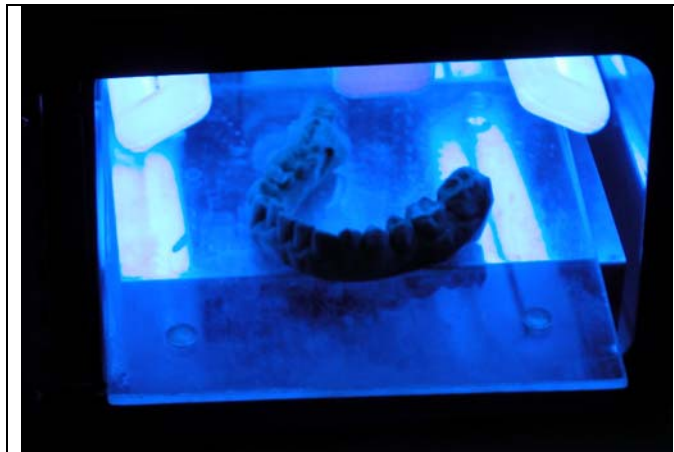
[Figure 6](#) : duplicata du modèle de travail



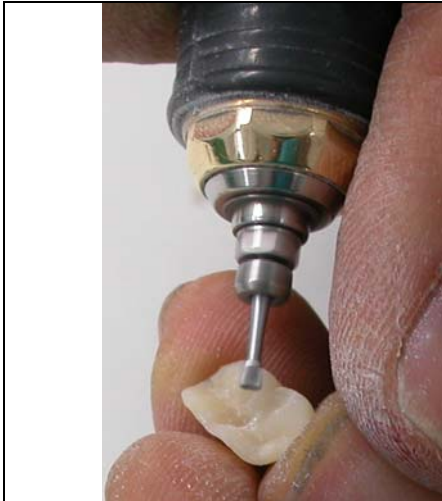[Figure 7](#) : enduction des préparations de vernis avant mise en place du composite



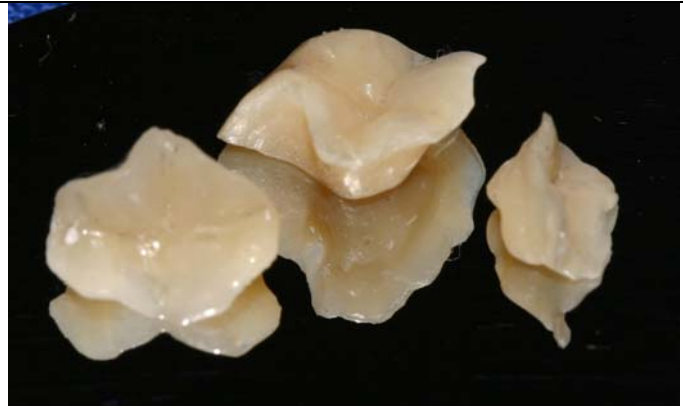[Figure 8](#) : mise en place d'une première couche de composite



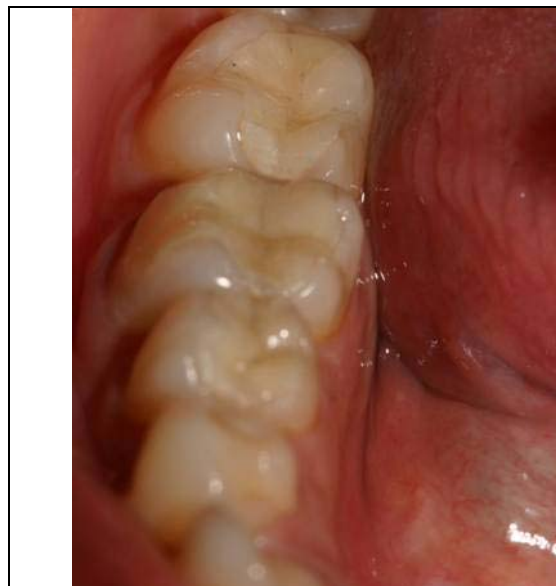
[Figure 9](#) : photopolymérisation pendant 3 min



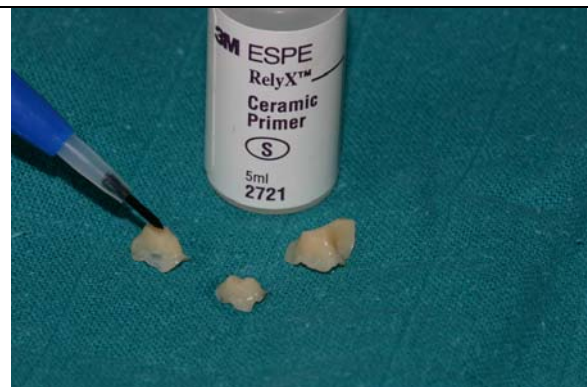
[Figure 10](#) : sculpture et finition de l'inlay



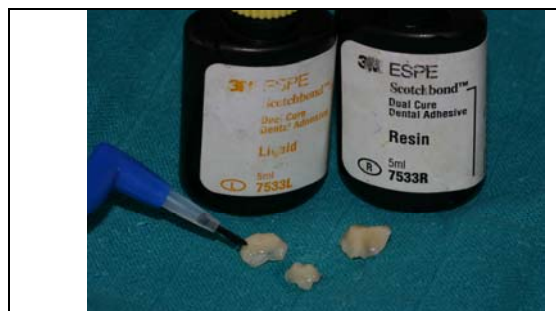[Figure 11](#) : inlays après polissage



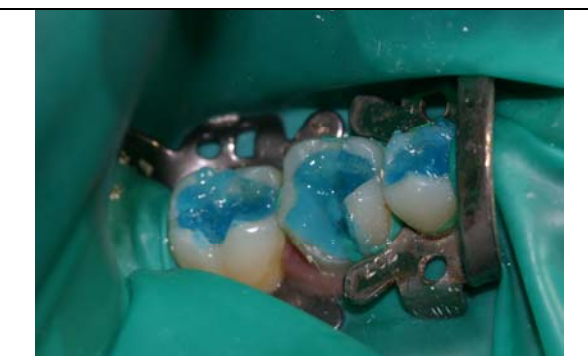[Figure 12](#) : essai des inlays



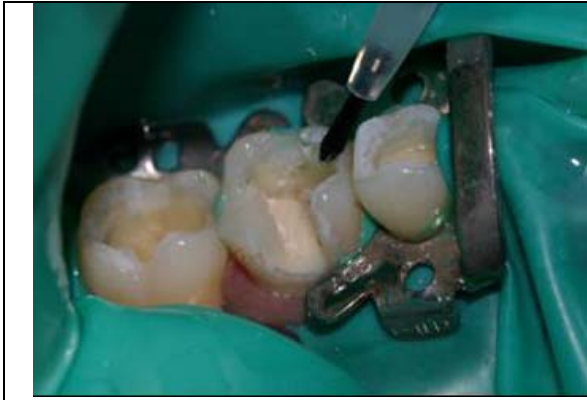[Figure 13](#) ; mise en place sur l'intrados des inlays d'un silane



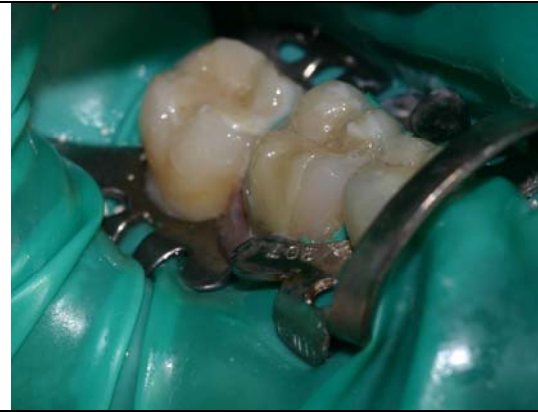[Figure 14](#) : mise en place d'un adhésif Dual sur l'intrados des inlays



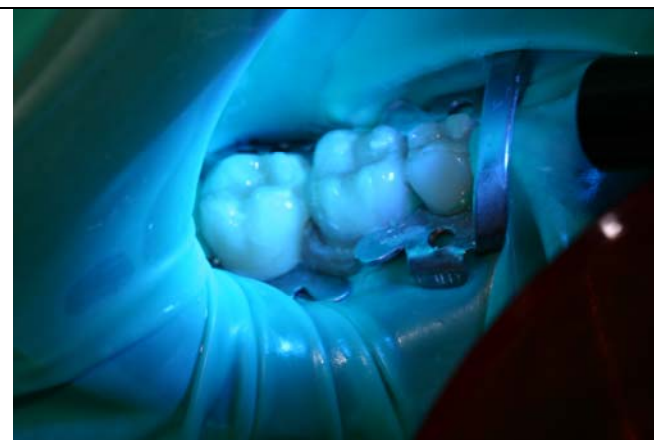[Figure 15](#) : mordantage des préparations à l'acide orthophosphorique



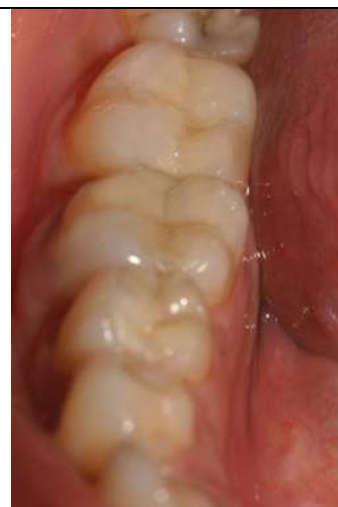[Figure 16](#) : mise en place d'un adhésif dual sur les préparations



[Figure 17](#) : collage des inlays .



[Figure 18](#) : photopolymérisation



[Figure 19](#) : inlays après polissage et finition

### **Summary**

Conceived to mitigate the disadvantages of the posterior restorations in composite, the inlays onlays composite offer a better control of polymerization and thus a greater guarantee of adaptation to the level of the edges, a better control of the anatomy occlusale and proximale. Preparation of the cavities dowry to answer precise criteria (put of more significant skin, round regular size, limits peripheral to right angle between the cavity and the sides cuspidiens). The stages of laboratory are as significant as the clinical stages and influence the final result directly. Joining requires operative fields extremely tight and the protocol of joining must be perfectly tight.

**Key words:** Inlays-onlays; composites of laboratory; bonding.