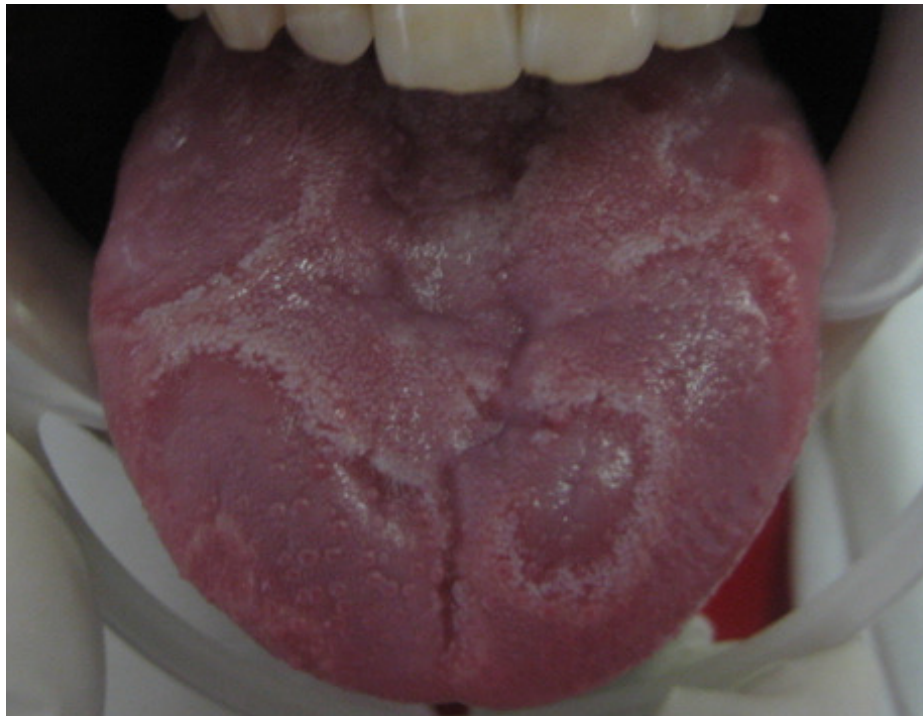


Quel est votre diagnostic ?

Dr Chbicheb S*, *Pr. El wady W**.

* Professeur assistant, ** Professeur de l'enseignement supérieur
Service d'Odontologie Chirurgicale



Une jeune fille âgée de 17 ans vient consulter, inquiète par l'aspect de sa langue et ressentant depuis quelques jours des douleurs linguales dès qu'elle mange chaud. L'examen clinique montre des lésions érythémateuses entourées d'un liseré blanc, siégeant sur la face dorsale de la langue.

Quel est votre diagnostic?

1. Candidose
2. Syphilis
3. Langue géographique
4. Lichen buccal