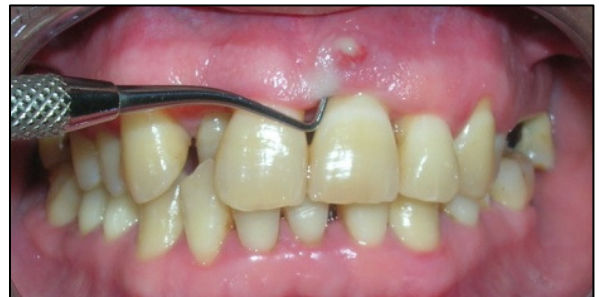
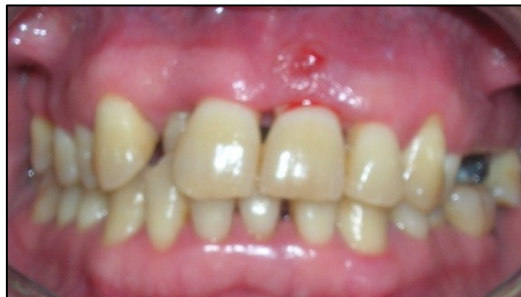
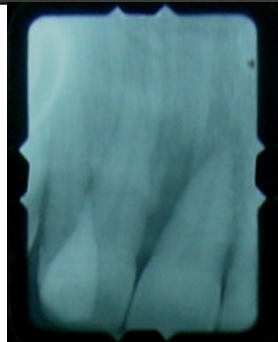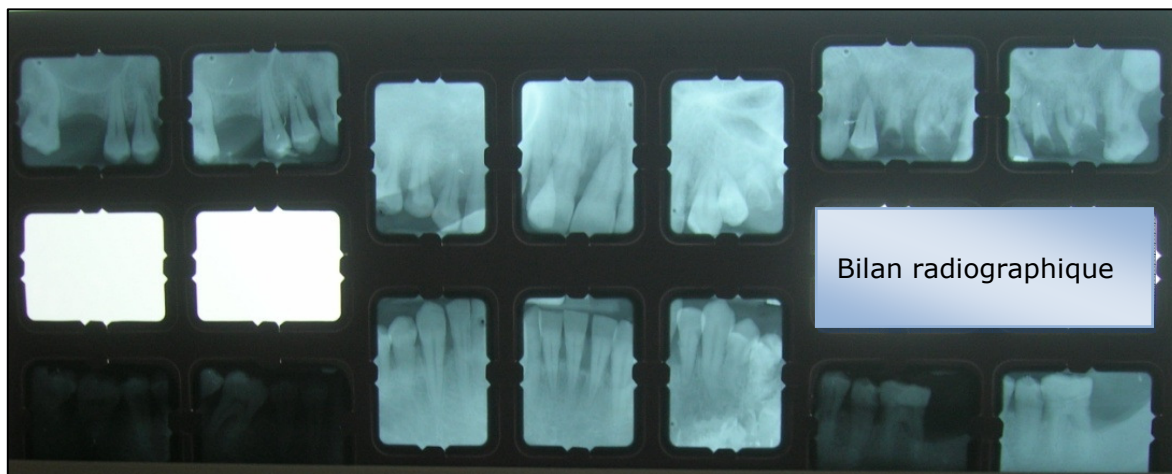
Quel est votre diagnostic ?

Dr LAKHDAR.L*, Pr ENNIBI.O**

* Spécialiste ** Professeur de l'enseignement supérieur
Service de Parodontologie
Faculté de Médecine Dentaire de Rabat



Vue vestibulaire montrant une fistule en regard de la 21



Lyse alvéolaire angulaire du 1/3 apical en mésial de la 21



Il s'agit d'un patient qui s'est présenté au service de parodontologie avec un motif de consultation d'ordre fonctionnel (mobilité de la 21).

L'interrogatoire a révélé des douleurs à la mastication au niveau de la dent depuis 3 semaines.

Par ailleurs, l'examen clinique a mis en évidence une fistule en regard de la dent. Le sondage parodontal a révélé un saignement et la présence de pus, des poches variant de 5 à 6 mm en proximal associées à une poche étroite de 10 mm en vestibulaire aboutissant à la fistule.

On décrit également une inflammation marginale modérée généralisée avec des indices: indice de plaque (IP) et indice gingival (IG) de 2.

Le test de vitalité au niveau de la 21 s'est avéré négatif et le test de percussion positif.

L'examen dentaire a mis en évidence des caries sur la 25, 26, 35 et 36, mais aucune carie sur la 21.

L'examen occlusal n'a révélé aucune interférence.

L'examen radiographique montre une lyse alvéolaire angulaire en mésial de la 21 intéressant le 1/3 radiculaire apical, un élargissement desmodontal ainsi qu'une image radioclaire en périapical.

Par ailleurs, le patient présente une parodontite chronique généralisée marginale et sévère au niveau de la 21 et 46.

Quel est votre diagnostic concernant la 21?

1. Abscess parodontal

2. Parodontite apicale chronique

3. Lésion endoparodontale d'origine endodontique

4. Lésion endoparodontale d'origine parodontale

5. Lésion endoparodontale vraie ou combinée